

Termografia em Medicina Veterinária: uma técnica de infinitas possibilidades

por Samanta Rios Melo

A História da Termografia Médica

Em muitas doenças há variações em fluxo sanguíneo que afetam a temperatura da superfície corporal. A termografia e o estudo das suas imagens são um método não invasivo de diagnóstico, baseado na relação entre inflamação, alteração de fluxo sanguíneo e doença. Hipócrates descreveu há alguns séculos atrás que se há uma diferença de temperatura na pele, é bem possível que haja uma anormalidade patológica para aquela região. Ele passava uma fina camada de lama sobre seus pacientes com o propósito de investigar as áreas que ficavam mais secas primeiro, estas eram, portanto, as mais quentes e mereciam sua atenção. Esses foram os primeiros “mapas térmicos” da superfície corpórea humana.

Após a Segunda Guerra Mundial, a então chamada tecnologia de imagem infravermelha se solidificou e avançou, mas era restrita para uso militar. Os novos instrumentos baseados nessa tecnologia podiam detectar, embora rudimentarmente, movimentos de tropas em campos e terrenos e movimentos de navios à noite, por meio do calor que estes corpos emitiam. Alguns anos mais tarde, um médico obstetra canadense, Dr. Ray Lawson (Figura 1), solicitou acesso a este instrumento militar para possível aplicação médica. Quando obteve a autorização das autoridades, decidiu seguir os passos de Hipócrates e confirmou que a temperatura da pele que cerca uma formação tumoral (neoplásica), por exemplo, é maior que a temperatura da pele sadia. Este foi o primeiro experimento¹ com termografia médica datado de 1957. Em estudos posteriores ele ainda se tornou o primeiro médico a usar esta nova e “secreta” tecnologia de guerra para evidenciar os padrões de aumento de temperatura em imagens de seios de mulheres com tumores de mama.

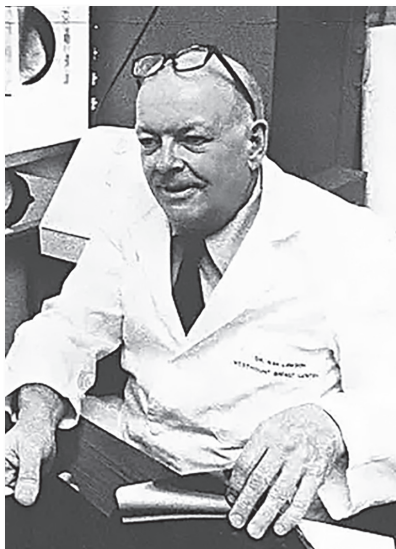

Figura 1: Médico Canadense Dr Ray Lawson

Ao longo dos anos, o desenvolvimento de sistemas de imagem infravermelha melhorados e menos dispendiosos (termógrafos, ou câmeras termográficas) facilitou de maneira significativa uma avaliação quantitativa e objetiva das variações e padrões de comportamento da temperatura da pele humana e animal. Assim, com o tempo, as avaliações empíricas da termografia adquiriram um nível cientificamente aceito, denominado termologia. Em 1977 métodos padronizados de interpretação das imagens termográficas para neoplasias mamárias foram estabelecidos. Em 1982 a FDA (*Food and Drug Administration*) aprovou a termografia como método diagnóstico adjunto para pacientes com câncer de mama. Atualmente, os equipamentos são cada vez mais compactos, portáteis e possuem softwares modernos específicos para leitura das imagens, propiciando o uso dessa tecnologia de maneira cada vez mais quantitativa e qualitativa.

Termografia médica atual

Muitos profissionais já fazem uso da termografia médica em clínicas especializadas e a campo. Embora as câmeras termográficas possam ser bem modernas e de alto custo, versões portáteis e menores são mais acessíveis e podem ser facilmente compradas pela internet (www.flir.com).



Prof. Antônio Camargo

Figura 2: Termógrafo desenvolvido pelo Laboratório de Ótica do Instituto de Física da USP de São Carlos

No Brasil temos inclusive versões de termógrafos médicos criados por pesquisadores do Laboratório de Ótica do Instituto de Física USP de São Carlos (Figura 2), sob a direção do Prof. Luiz Antonio de Oliveira (luizant@ifsc.usp.br). Só para termos uma ideia da importância da termografia na medicina, o Laboratório de Termografia Médica, em Jaú, existe para realizar exames termográficos em homens e mulheres

portadores de dores crônicas e testar esses novos aparelhos nacionais. Está sob a coordenação do Dr. Antonio Carlos de Camargo Andrade Filho (accaftab@gmail.com), médico e membro honorário da sociedade brasileira de termografia. Dr. Camargo estuda e usa a termografia desde 1983: "O avanço da tecnologia com aparelhos ainda mais sensíveis, com aquisições de imagens mais rápidas e softwares de análises mais poderosos, para mim, muitos outros médicos brasileiros e de outros países e com a experiência clínica desde então, ficou patente que o método sempre seria útil nos casos de diagnósticos difíceis. Hoje a SBED - Sociedade Brasileira para o Estudo da Dor e a Associação Brasileira de Medicina Física e Reabilitação contam com Departamentos de Termografia".

Aplicação da Termografia Veterinária

Na área acadêmica temos diversos grupos de estudo, no Brasil e em outros países, que se baseiam no uso na termografia. Dentro da Universidade de São Paulo, por exemplo, há três grupos de pesquisa com termografia, coordenados pelos Professores: Cassio Ricardo Auada Ferrigno (área de ortopedia em pequenos animais); Julia Maria Matera (área de oncologia e cirurgia em pequenos animais) e Luis Claudio Lopes Correa da Silva (área de grandes animais).

Assim, as pesquisas intensivas da última década contribuíram para aumentar o uso desta tecnologia em medicina veterinária. A termografia cutânea (ou de superfície) é um método diagnóstico que avalia a microcirculação da pele. Por meio da mensuração das variações de temperatura causadas por maior ou menor irrigação de um território microvascular, é possível distinguir décimos de grau centígrado por milímetros quadrados de área de tecido, enquanto que o ser humano só discrimina diferenças de temperatura em média maiores que 2°C com a técnica semiológica da palpação

com o dorso da mão². Dessa forma, em um mapa térmico, áreas mais quentes podem ter relação com inflamação e neovascularização e áreas mais frias com isquemia, necrose e diminuição de fluxo sanguíneo periférico.

Há muitas áreas onde a avaliação termográfica pode prover informação diagnóstica útil: reumatologia, fisioterapia, ortopedia, reprodução, dermatologia, oncologia e cirurgia, por exemplo. Ainda, nos animais podemos usar a técnica em diversas espécies, inclusive a campo ou com animais silvestres (Figura 3). O uso da termografia em veterinária vem aos poucos evidenciando maior confiabilidade e entendimento diagnóstico. O uso desta ferramenta em animais de grande porte aumentou consideravelmente com o advento das câmeras termográficas portáteis (Figura 4), permitindo o uso da ferramenta em campo aberto ou em condições diversas.

Na área de Grandes Animais, de acordo com Dra. Solange Mikhail, médica veterinária especializada em termografia e representante de vendas da FLIR®, "a alta sensibilidade permite a detecção de alterações subclínicas (Figura 5), por vezes de forma mais precoce do que pela radiografia. Em competições e em exposições, pode ser utilizada no controle de práticas antiéticas (como hipersensibilidade nas canelas dos cavalos de salto)". Dra. Solange também trabalha com animais silvestres e diz que "nos animais silvestres, a termografia apresenta a vantagem de ser um exame à distância, e assim, confere mais segurança ao examinador e não provoca stress aos animais pois a contenção não é necessária. Também possibilita a avaliação de animais em grupo, detectando um animal com febre ou com um problema localizado. Assim também pode ser utilizada na avaliação de rebanhos de bovinos, e nessa espécie, uma utilização crescente é a detecção precoce de mastite".



Figura 3: Mapa térmico de Arara.



Figura 4: Câmera termográfica portátil FLIR-TG165

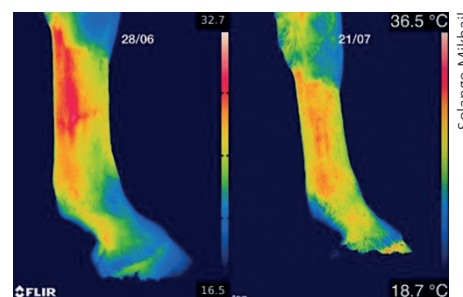


Figura 5: Osteoartrite társica (à esquerda) e após tratamento (à direita).

Nas áreas de fisioterapia e ortopedia veterinária, a termografia pode ser usada como auxiliar no diagnóstico de problemas como: claudicação³, dores de coluna, estiramento ou ruptura muscular, tendinites, neurites, periostites, ou mesmo ser indicativa de lesões mais graves (como rupturas de ligamentos⁴ e fraturas) e na identificação de doença de disco em coluna toracolombar em animais condrodistróficos⁵. Ainda, pode ser importante na avaliação e reavaliação das terapias instituídas.

A área onde há mais recentes e promissores estudos termográficos é na oncologia, para estudos de diagnóstico e prognóstico de mastocitomas caninos⁶ (Figura 6) e tumores de mamas em cadelas⁷. A termografia pode ser usada para detecção de tumores, avaliação de comprometimento de tecidos superficiais, mensuração de sua vascularização. Ainda, pode ser usada para avaliar a resposta à quimioterapia local e/ou sistêmica, bem como auxiliar na mensuração de margens cirúrgicas para excisão tumoral.

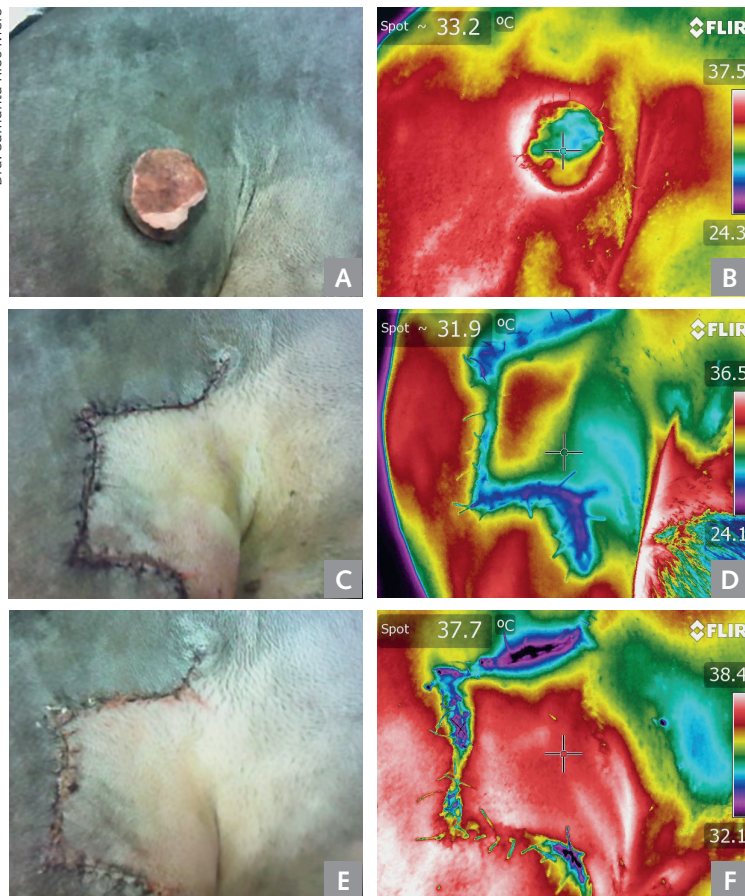


Figura 6: **A e B** – Imagem padrão (A) e termografia (B) de mastocitoma em cão da raça Rottweiler em membro pélvico direito. **C e D** – Imagem padrão (C) e termográfica (D) de retalho cutâneo pediculado da mesma região anterior; pós-operatório imediato. **E e F** – Imagem real (E) e termografia (F) de retalho cutâneo pediculado; após 21 dias de evolução. Notar homogeneidade e aumento de temperatura indicando neovascularização do tecido.

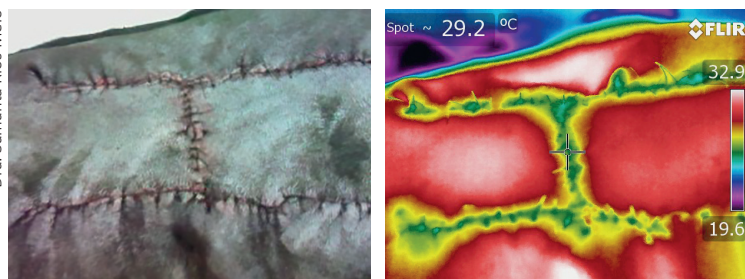


Figura 7: Imagem padrão (à esquerda) e termográfica (à direita) de retalho cutâneo bipediculado em canino – Imagem termográfica com 2 dias de pós cirúrgico; o acompanhamento termográfico do retalho vai evidenciar possíveis áreas de necrose ou má reperfusão do retalho.

Sobre a autora

Samanta Rios Melo

Médica Veterinária, Mestre e Doutora na área de cirurgia e uso de técnicas de termografia; – formada pela Faculdade de Medicina Veterinária da USP; com residência em Clínica Cirúrgica no Hospital Veterinário FMVZ-USP; Mestrado em Clínica Cirúrgica (2013) e Doutorado em Clínica Cirúrgica (2017) na FMVZ-USP.



Estudos na área de cirurgia reconstrutora em cães também incluem dados termográficos para monitoração de retalhos cutâneos pediculados⁸ (Figura 7). O manejo e acompanhamento de feridas, retalhos cutâneos e enxertos também pode ser feito facilmente com uso da termografia, trazendo dados não passíveis de visualização por exame clínico: como isquemia inicial, inflamação e/ou infecção de tecidos subcutâneos, vascularização de tecidos.

Assim sendo, a imagem térmica poderá ser, muitas vezes, decisiva no estabelecimento de diagnóstico correto e na determinação mais precisa do prognóstico do paciente, por ser uma técnica de alta sensibilidade e cuja especificidade varia de acordo com o uso. De qualquer maneira, é um método de diagnóstico por imagem portátil, não invasivo, de alta repetibilidade, seguro e que não necessita de anestesia. Deve-se ressaltar que os resultados obtidos pela termografia infravermelha devem ser apropriadamente correlacionados com uma história clínica completa, um exame físico bem realizado e outros estudos diagnósticos, quando indicados.

REFERÊNCIAS

- LAWSON R. N. Thermography: a new tool in the investigation of breast lesions. *Can Serv In*, 8: 517-24, 1957.
- BRIOSCHI, M. L.; MACEDO, J. F.; MACEDO, R. A. C. Termometria cutânea: novos conceitos. *Jornal Vascular Brasileiro*, v. 2, n. 2, p. 151-160, 2003.
- MARINO, D. J.; LOUGHIN, C. A. Diagnostic imaging of the canine stifle: a review. *Veterinary Surgery*, v. 39, n. 3, p. 284-295, 2010.
- INFERNUSO, T.; LOUGHIN, C. A.; MARINO, D. J.; UмбаUGH, S. E.; SOLT, P. S. Thermal imaging of normal and cranial cruciate ligament-deficient stifles in dogs. *Veterinary Surgery*, v. 39, n. 4, p. 410-417, 2010.
- GROSSBARD, B. P., LOUGHIN, C. A., MARINO, D. J., et. al. Medical Infrared Imaging (Thermography) of type I Thoracolumbar disk disease in condro dystrophic dogs. *Veterinary Surgery*, 43: 869-876, 2014.
- MELO, S. R.; MACEDO, T. R.; COGLIATI, B; FERRIGNO, C. R. A.; MATERA, J. M. Thermographic Assessment of canine mast cell tumors. *Indian Journal of Applied Research*, v. 5, i. 3, p. 539-543, 2015.
- PAVELSKI, M; SILVA, D. M.; LEITE, N. C.; JUNIOR, D. A.; de Sousa, R. S.; GUÉRIOS, S. D.; DORNBUSH, P. T. Infrared Thermography in dogs with mammary tumors and healthy dogs. *Journal of Veterinary Internal Medicine*, 29: 1579-1583, 2015.
- MELO, S. R. Estudo crítico de mastocitomas caninos e de técnicas de anaplastia em cães após excisão. 2017. 100 f. Tese (Doutorado em Ciências) – **Faculdade de Medicina Veterinária e Zootecnia**, Universidade de São Paulo, São Paulo.

- ♦ <https://www.thermacan.ca/research-publications>
- ♦ <https://infraredmed.com/2017/04/12/historia-da-termografia-medica/>
- ♦ www.flir.com.br ■